



Dossier 3

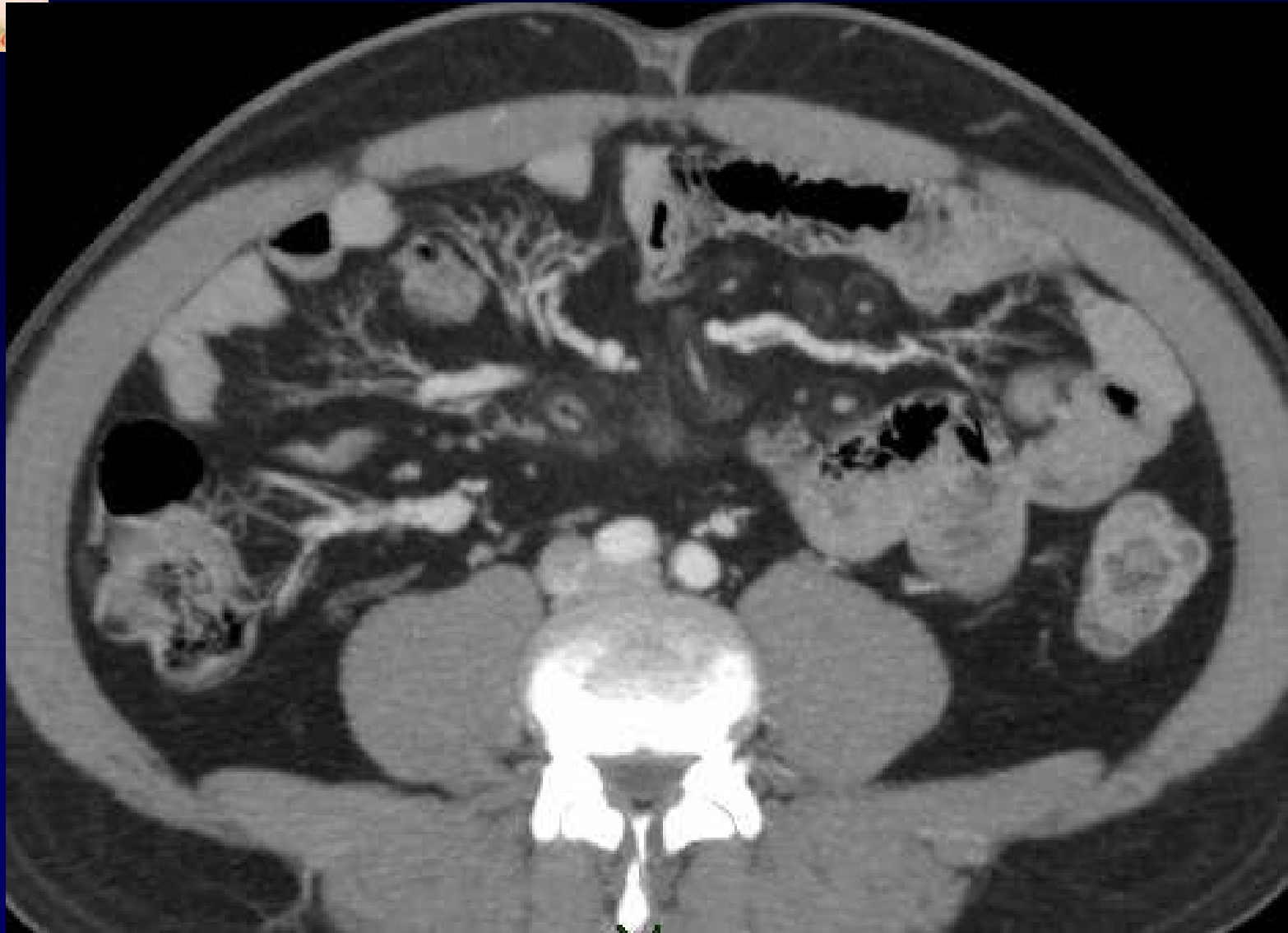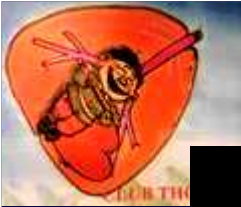M. EL HAJJAM

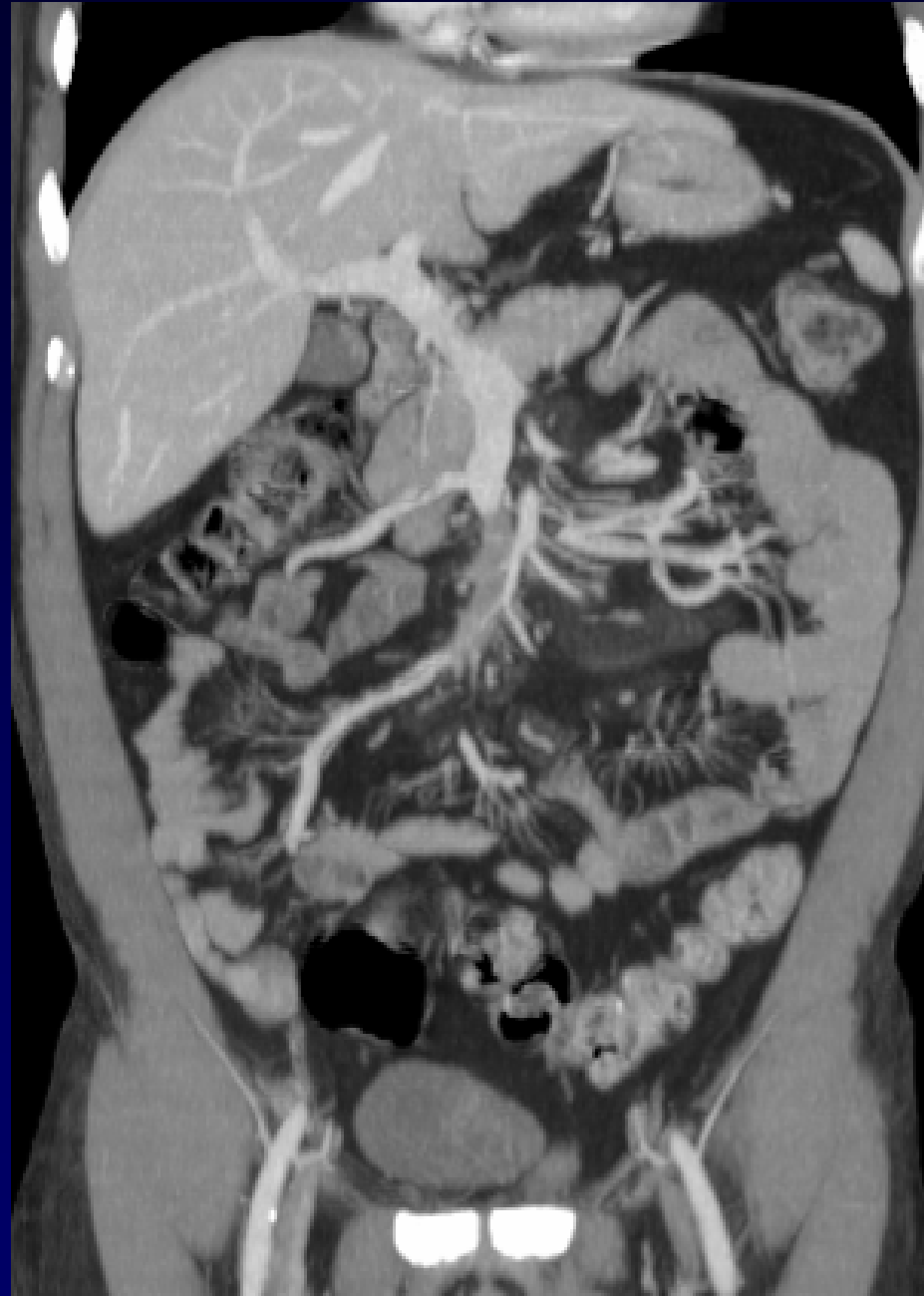
P. LACOMBE

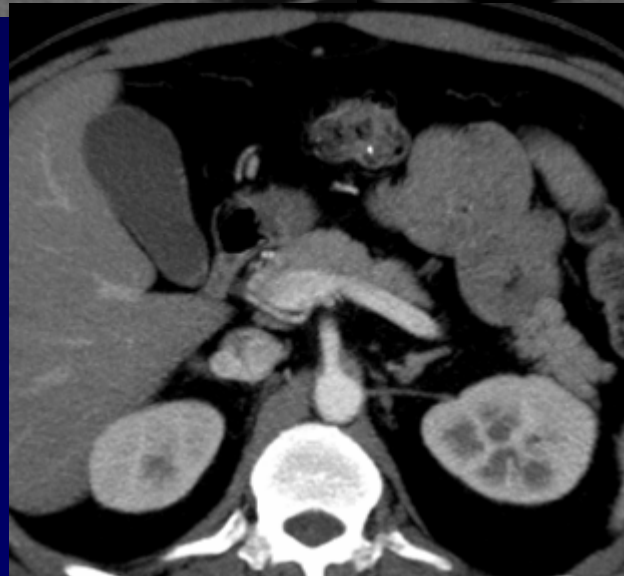
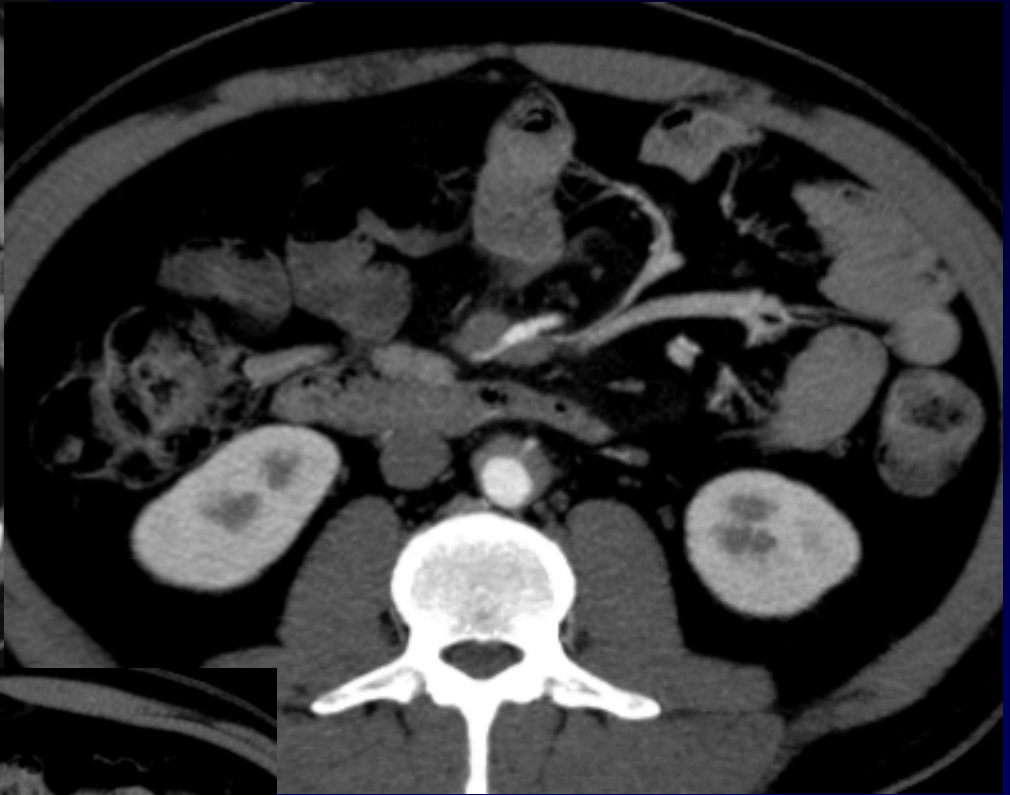
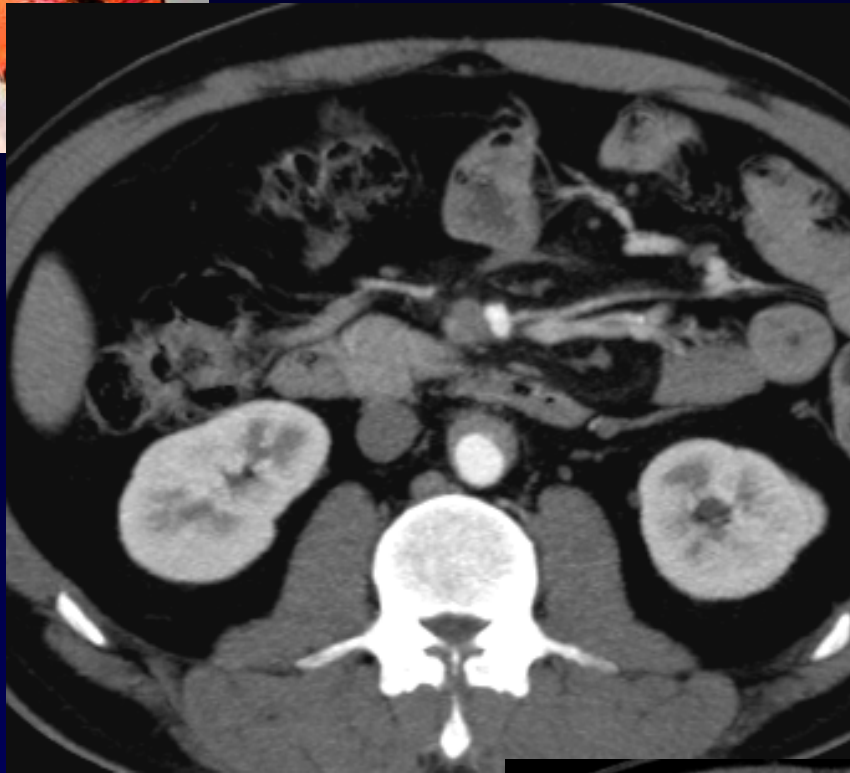
Homme de 44 ans

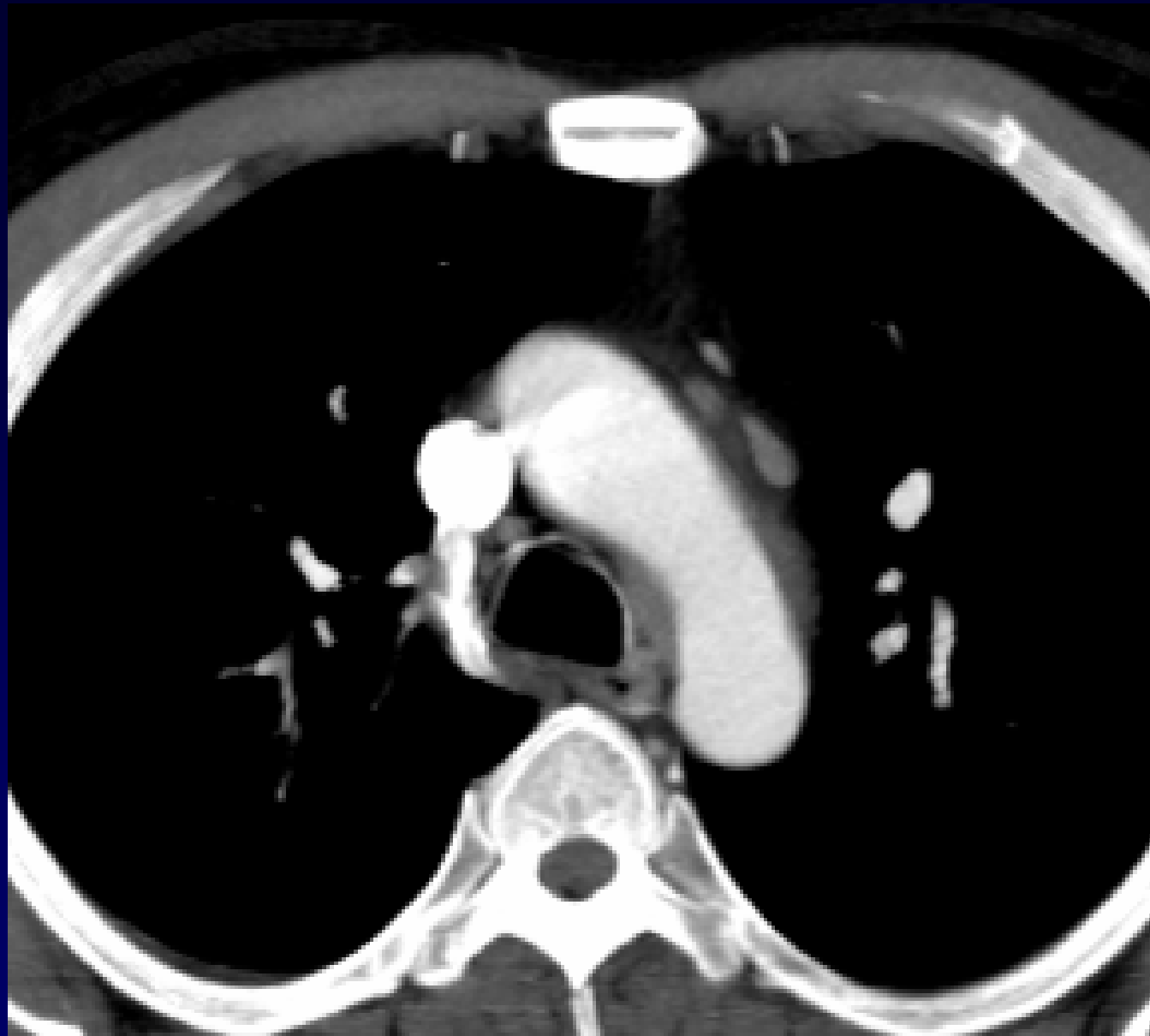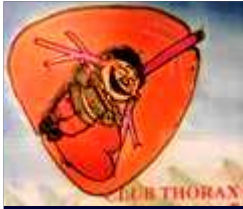Originaire du Bangladesh

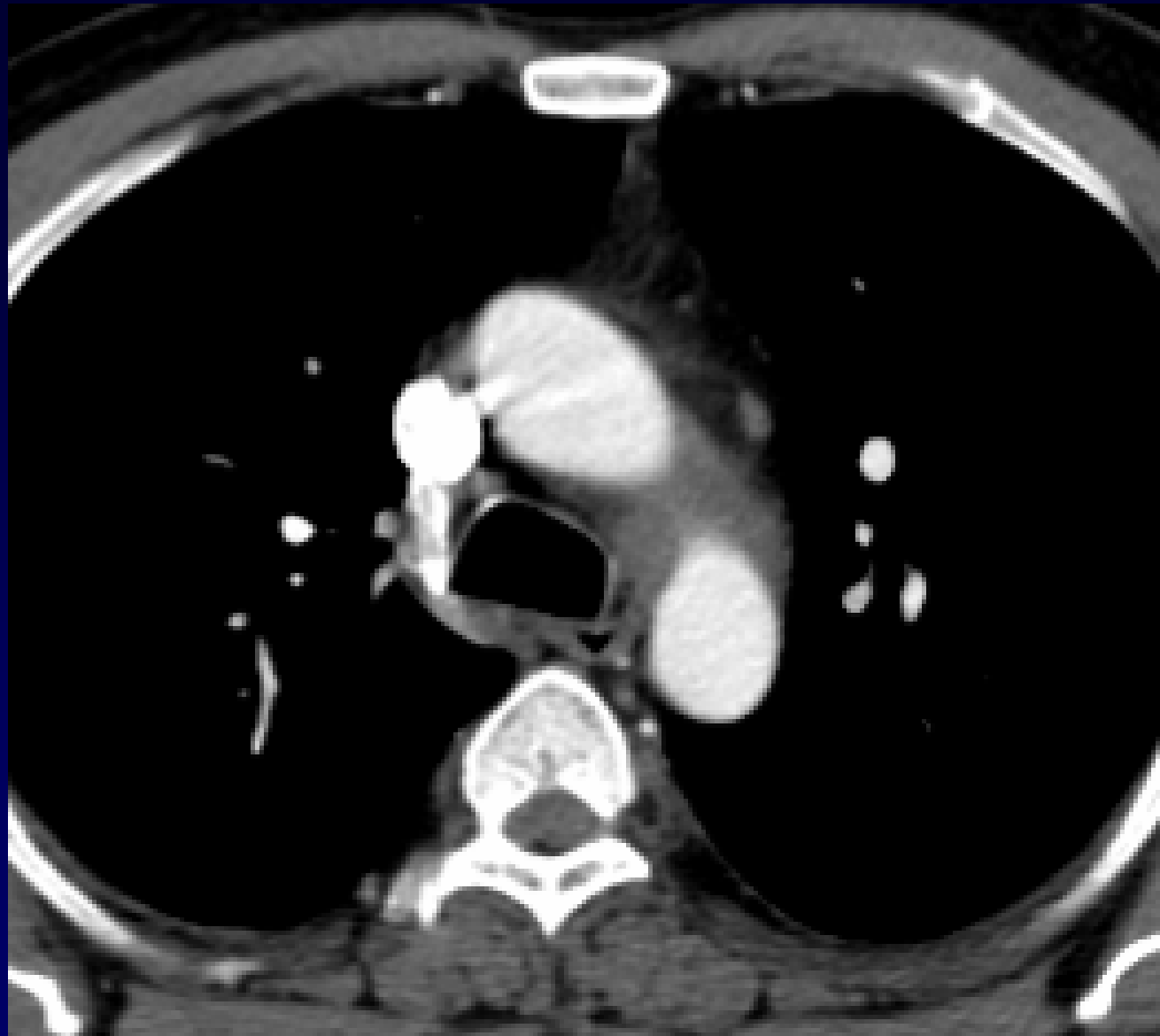
Altération de l'état général

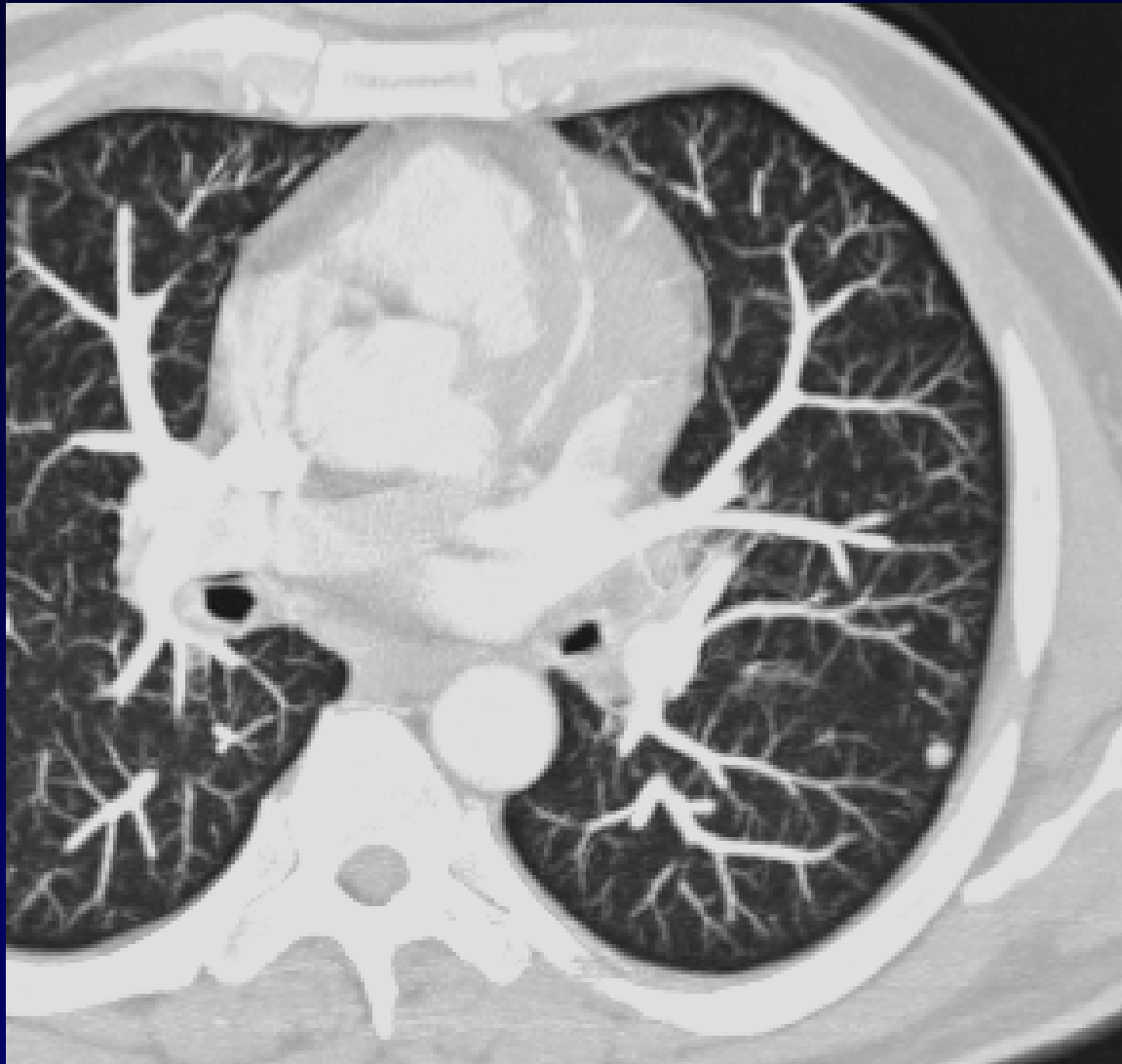


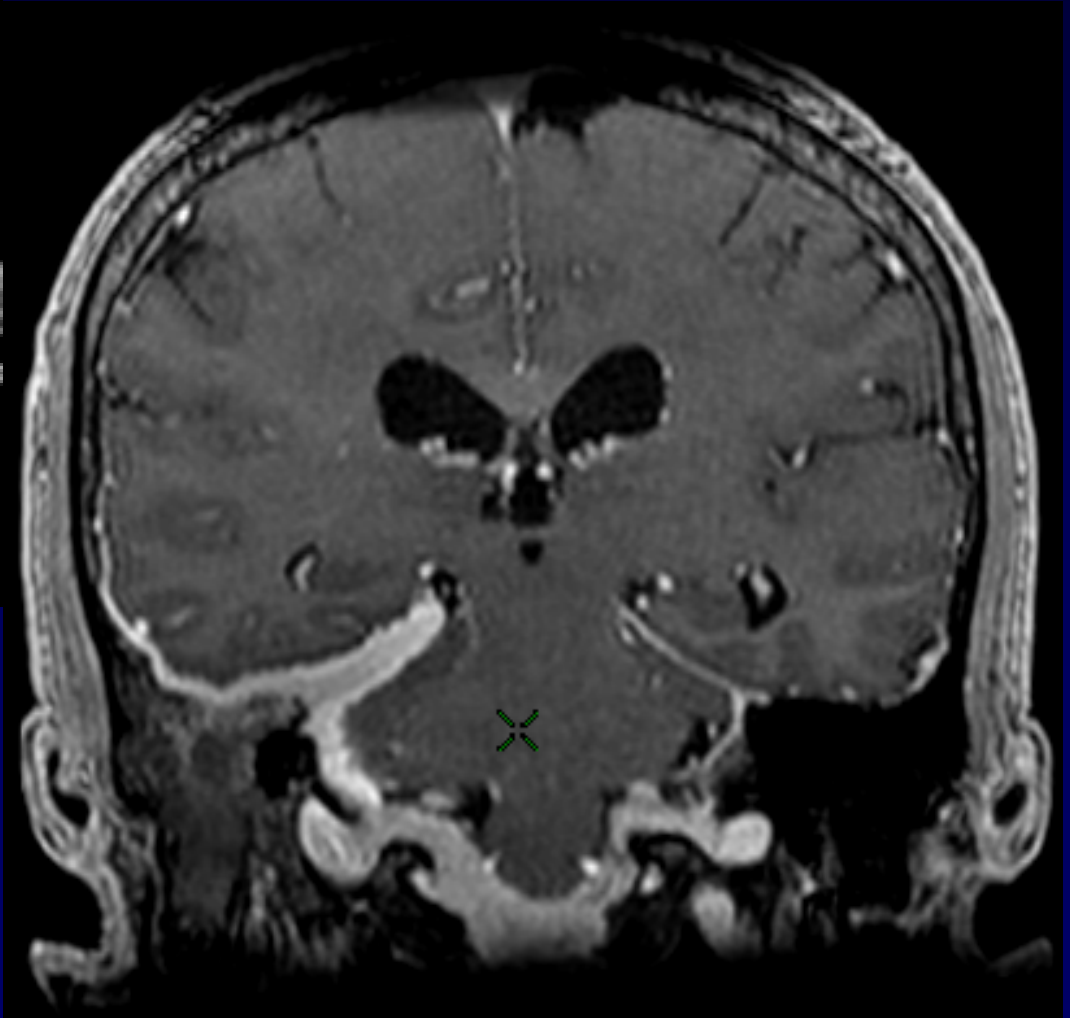
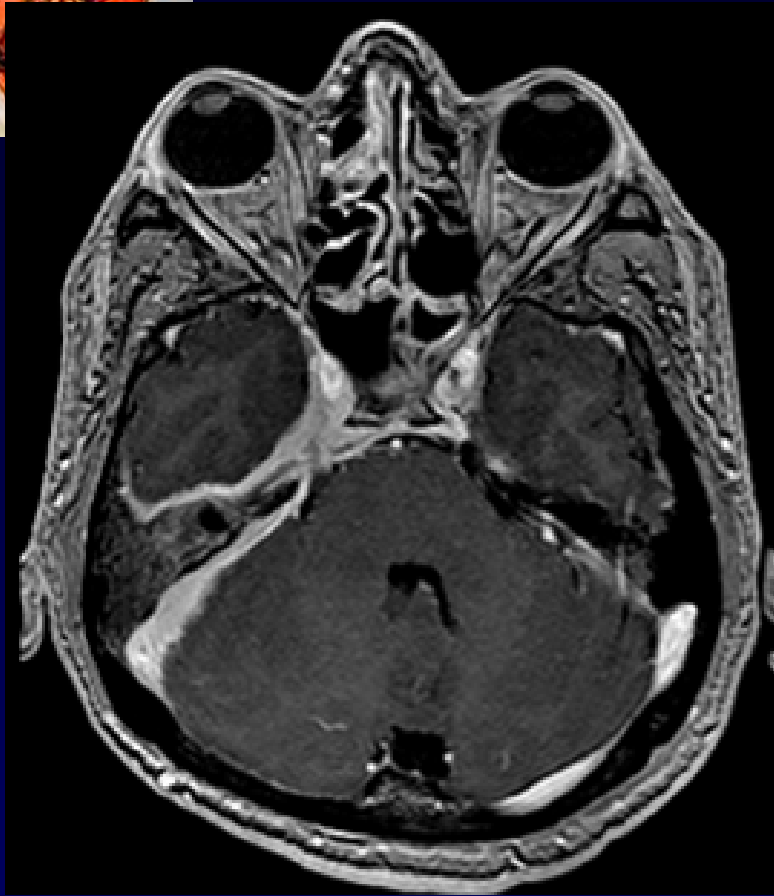














Otite droite

Mastoïdite droite

Pansinusite

Méningite lymphocytaire

Péri-aortite focale

**Panniculite méésentérique avec
obstruction veineuse**

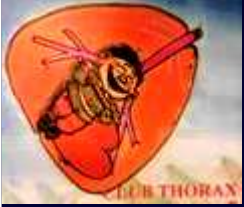Syndrome inflammatoire

Gammopathie polyclonale

p-ANCA positifs

Facteur rhumatoïde positif

Bilan infectieux négatif



Diagnostic ?



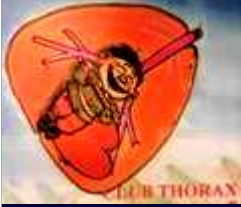Diagnostic

Granulomatose de Wegener

Traitement :

- Cyclophosphamide
- Corticoïdes

Codage : Poumon - Inflammatoire



Références

T carels et al.

P-ANCA associated periaortitis with histological proof of Wegener's granulomatosis. Clin Rheumatol 2005, 24 : 83-86

Béchade D et al.

Profil étiologique des panniculites mésentériques.

La revue de médecine interne 2007, 28 : 289-295

Allen N.

Granulomatose de Wegener.

Traité de médecine : 1495-1498